

## Serie

Klaus-Peter Dieckmann<sup>1</sup>  
Johannes Claßen<sup>2</sup>  
Volker Loy<sup>3</sup>

# Präkanzerose der Hodentumoren: Testikuläre intraepitheliale Neoplasie

## Zusammenfassung

Die testikuläre intraepitheliale Neoplasie (TIN) ist die obligate Präkanzerose aller Keimzelltumoren des Hodens. Es handelt sich dabei um Spermatogonien-ähnliche atypische Keimzellen, die durch eine Hodenbiopsie und immunhistologische Untersuchung identifiziert werden können. Die systematische TIN-Diagnostik mit Hodenbiopsie ist sinnvoll zur Früherkennung von kontralateralen Tumoren bei Patienten mit Hodenkrebs. Die TIN-Diagnostik ist vorteilhaft bei primär retroperitonealen Keimzelltumoren, bei organerhaltender Hodentumorexzision und bei bestimmten Formen der Mikrolithiasis testis. Durch lokale Radiatio mit 20 Gy wird die TIN eradiziert unter Erhaltung der hormonaktiven Leydig-Zellen. In ausgesuchten Fällen kann abgewartet und beobachtet werden. Der Effekt einer Chemotherapie ist unsicher.

**Schlüsselwörter:** Keimzelltumoren, Präkanzerose, Hodenbiopsie, Früherkennung

## Summary

### Precursor of testicular cancer: testicular intraepithelial neoplasia

Testicular intraepithelial neoplasia (TIN) is the obligate precursor of testicular germ cell tumours. Morphologically, the lesion consists of spermatogonia-like atypical germ cells. Diagnosis is established by testicular biopsy and subsequent immunohistological examination. Clinically, systematic searching for TIN is valuable for early detection of contralateral cancer in patients with testicular tumour. Looking for TIN is also beneficial in patients with assumed primary retroperitoneal germ cell tumours, in organ-preserving partial orchidectomy and in selected patients with the sonographic appearance of testicular microlithiasis. Local radiotherapy with 20 Gy will clear the testis of TIN while hormone-producing Leydig cells are preserved. Surveillance is appropriate in selected cases. The effects of chemotherapy are uncertain.

**Key words:** germ cell tumours, precursor, testicular biopsy, early detection

Die Keimzelltumoren umfassen die größte Gruppe aller Tumoren des Hodens. Diese Tumoren gehen aus einer gemeinsamen Vorstufe, der testikulären intraepithelialen Neoplasie (TIN), hervor. Diese Präkanzerose besteht aus Spermatogonien-ähnlichen Zellen, die innerhalb der Tubuli seminiferi meist an der Basalmembran angeordnet liegen (1). Erkennungsmerkmale sind die atypische Zellgröße, der große Zellkern, das grobe Kern-Chromatin und die Präsenz mehrerer Nukleolen. Das Zytoplasma enthält sehr viel Glykogen, deshalb erscheint der Zelleib optisch „leer“. Wichtigstes Erkennungszeichen ist das zytoplasmatische Enzym plazentare alkalische Phosphatase (PLAP). Obwohl dieses Protein gelegentlich auch in anderen intratubulären Zellen gefunden wird, gilt die immunhistologische Darstellung der PLAP als diagnostischer Beweis für die TIN (Abbildung 1).

## Pathogenese der Keimzelltumoren

Die Erkenntnis einer Präneoplasie bei Keimzelltumoren wurde durch klinisch-pathologische Studien empirisch gesichert (2). Ein induktiver (experimenteller) Beweis ist nicht möglich, weil In-vitro-Modelle fehlen. Die Pathogenese dieser Tumoren beginnt demnach bereits in utero, während der Embryonalzeit des späteren Patienten. Kommt es in dieser

Zeit zu einem relativen Östrogenüberschuss in der Gonadenanlage, wird die Organbildung entscheidend behindert. Die entwicklungsgestörten Keimzellen („Gonozyten“) behalten den Stammzellcharakter sowie ihre morphologische Gestalt, sie verlieren aber den Anschluss an die normale Entfaltung der Keimzellen. Einige atypische Keimzellen persistieren in der fetalen Gonade, überdauern dort Geburt und Kindheit und werden später – morphologisch unverändert – zur TIN-Zelle. Nach der Pubertät kommt es durch Einflüsse, die noch weitgehend unbekannt sind, zur malignen Transformation. Sämtliche histologischen Formen des Keimzelltumors können aus dieser totipotenten Ursprungszelle hervorgehen (Grafik).

## Terminologie

Die Präkanzerose wurde erstmals 1972 von Skakkebaek beschrieben, der diese Zellen als „Carcinoma in situ des Hodens“ bezeichnete (3). Die Theorie ist heute ausnahmslos akzeptiert, allerdings hat sich ein hartnäckiger Sprachenstreit um die Nomenklatur ergeben. Die Bezeichnung „Carcinoma in situ“ ist inkorrekt, weil Keimzelltumoren nicht epithelialen Ursprungs und somit keine Karzinome sind. Die WHO verwendet den Terminus „intraductal germ cell neoplasia, unclassified“ (IGCN-U), listet aber sieben Synonyme auf (4). Loy prägte den Begriff „testikuläre intraepitheliale Neoplasie“ (5) – ein Name der morphologisch korrekt ist und andererseits eine Parallele zu anderen Präneoplasien, beispielsweise PIN, VIN, CIN, darstellt. Dieser Terminus wird auch international zunehmend akzeptiert.

<sup>1</sup> Urologische Abteilung (Direktor: Prof. Dr. med. Klaus-Peter Dieckmann), Albertinen-Krankenhaus, Hamburg

<sup>2</sup> Abteilung Strahlentherapie (Direktor: Prof. Dr. med. Michael Bamberg), Universitätsklinikum Tübingen

<sup>3</sup> Institut für Pathologie (Direktor: Prof. Dr. med. Volker Loy), Vivantes Klinikum Am Urban, Berlin

## Frühdagnostik

In den Risikogruppen für Hodenkrebs findet man TIN in einer Häufigkeit, die der klinischen Inzidenz von Hodentumoren in diesen Populationen entspricht (Tabelle).

Die Bedeutung der TIN liegt jedoch nicht nur im Erkenntnisgewinn hinsichtlich der Pathogenese, sondern mehr noch in der praktischen Einsetzbarkeit zur Früherkennung von Hodenkrebs. Die klinische Verwendung des TIN-Prinzips gründet sich auf folgende Grundpfeiler:

- TIN ist der Vorläufer eines jeden Keimzelltumors; es gibt keine Ausnahmen. Auch umgekehrt gilt: jede klinisch nachgewiesene TIN geht irgendwann in einen Keimzelltumor über.

- TIN ist lange vor der klinischen Tumormanifestation in dem betreffenden Hoden vorhanden.

- TIN ist methodisch sicher nachweisbar.

- TIN ist behandelbar, ohne dass der Hoden entfernt werden muss.

Langzeit-Beobachtungen zeigten, dass circa 50 Prozent aller neu diagnostizierten TIN-Fälle innerhalb von fünf Jahren in einen invasiven Krebs übergehen. Praktisch-klinisch gilt: Jede TIN birgt ein nahezu 100-prozentiges Tumorrisiko in sich, die zeitliche Latenz ist jedoch individuell nicht vorhersagbar.

## Diagnostik

TIN wird durch immunhistologische Untersuchung von Hodengewebe diagnostiziert (6). Die Präkanzerose liegt zumeist weit verteilt im Parenchym; daher gelingt die Erfassung mit einer ungerichteten reiskorngroßen Hodenbiopsie. Falschnegative Befunde treten in etwa 0,5 Prozent der Fälle auf (7). Doppelbiopsien sind daher vorteilhaft (8). Essenziell ist die korrekte Fixierung der Biopsate in Stievscher Lösung oder frisch angesetzter Bouinscher Lösung. Formalin führt zur Verzerrung der Feinarchitektur des Hodengewebes. Nicht minder wichtig ist intraoperativ die mechanisch-schonende Behandlung des Präparates. Der Nutzen der Biopsie erschöpft sich nicht nur in der Identifizierung von Frühformen des Hoden-

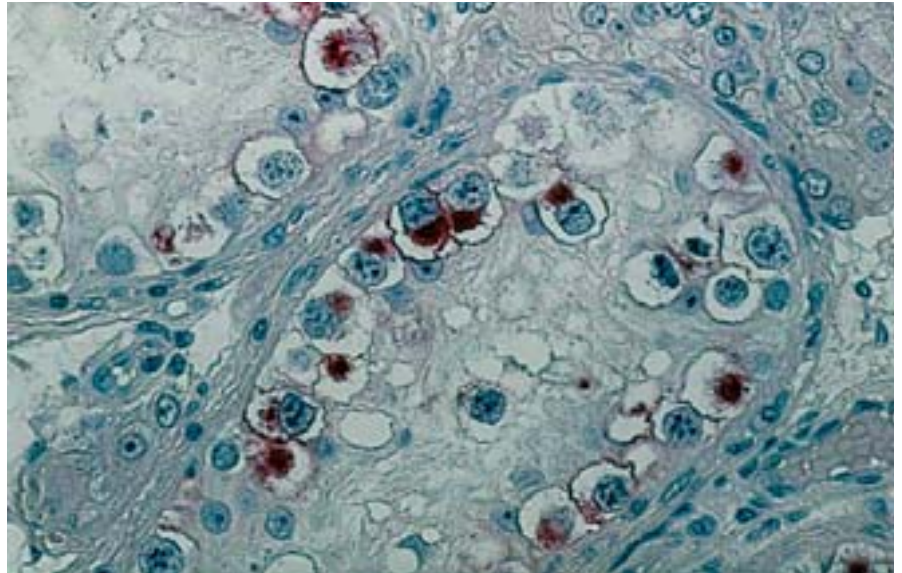
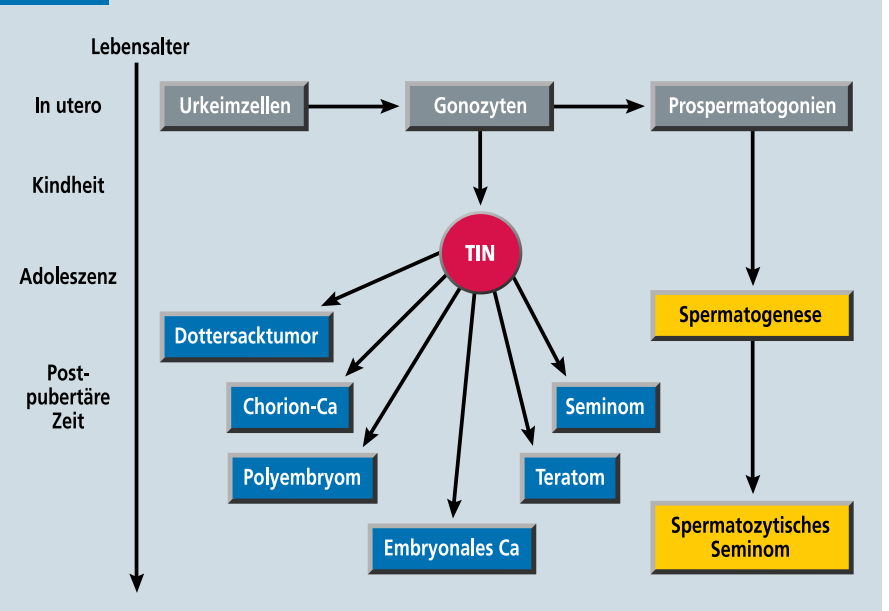


Abbildung 1: Hodenbiopsat, histologischer Schnitt. Testikuläre intraepitheliale Neoplasie (TIN). Immunhistologische Darstellung der plazentaren alkalischen Phosphatase (PLAP) im Zytoplasma (rot). TIN-Zellen sind an der Basalmembran des Samenkanälchens lokalisiert. Kennzeichen: großer Zelleib, große Kerne, Nukleolen. Original  $\times 120$

krebses (9). Ein negatives Biopsie-Ergebnis ist gleichermaßen vital bedeutsam, denn dies signalisiert über den Tag hinaus, dass keine Tumorgefahr von dem Hoden ausgeht. Da stets auch die Spermatogenese beurteilt wird, erwächst zusätzlich eine valide Fertilitätsprognose für den Patienten. Die Gefahren der Biopsie sind begrenzt. Lediglich 0,1 -bis 0,2 Prozent des Hodenparen-

chyms wird hierbei entfernt. Eine eigene Studie an mehr als 1 800 Patienten ergab, dass postbiopsisch in 2,7 Prozent chirurgische Komplikationen auftreten. Hierzu zählen Wundheilungsstörungen und Hämatome sowie ganz selten auch Revisionsoperationen. Die meisten dieser unerwünschten Ereignisse waren geringfügig und konnten konservativ beherrscht werden.

### Grafik



Histogeneseschema der germinalen Hodentumoren: TIN ist die totipotente Ursprungszelle aller Keimzelltumoren; Ca, Karzinom; TIN, testikuläre intraepitheliale Neoplasie

## Indikationen

Sinnvoll ist die Biopsie bei Personen mit hohem Hodenkrebsrisiko, wie beispielsweise Patienten mit einseitigem Hodentumor. Das kontralaterale Erkrankungsrisiko liegt bei fünf bis sechs Prozent. Besonders hoch ist die Gefahr bei atrophischem Gegenhoden und bei Patienten, die jünger als 30 Jahre sind. Für diese Patienten wurde die Biopsie von der Europäischen Konsensuskonferenz empfohlen (10). Die klinische Praxis zeigt jedoch, dass viele TIN-Fälle außerhalb dieser eng gefassten Hochrisikogruppe auftreten. Angesichts der unübersehbaren Vorteile für den Patienten, der Geringfügigkeit des Eingriffes und der niedrigen Komplikationsrate darf die Indikation zur Biopsie individuell auch großzügig gestellt werden (8).

Die TIN-Diagnostik ist zweckmäßig bei organerhaltender Hodentumorexzision. Tumorgrundbiopsien zeigen hierbei in den meisten Fällen eine therapiebedürftige TIN (11). Eine Indikation zur Biopsie besteht auch bei primären retroperitonealen Keimzelltumoren, bei denen es sich oft um okkulte oder ausgebrannte Hodentumoren handelt. Dies sind seltene und außergewöhnliche onkologische Konstellationen, bei denen der Primärtumor aus vermutlich immunologischen Gründen regressiv wird, während gleichzeitig die Metastasen ungehemmt wachsen. Solche „verborgenen“ Hodentumoren können mithilfe der TIN erkannt werden (12). Beim Maldeszensus testis ist die Biopsie wegen geringer Tumorgefahr von etwa drei Prozent nur ausnahmsweise nutzbringend. Die Biopsie kann vorteilhaft sein beim sonographischen Befund einer Mikrolithiasis testis, hauptsächlich bei bilateralem Befall und wenn gleichzeitig weitere tumordisponierende Parameter vorliegen (13).

## Therapie

Über die vier therapeutischen Optionen – Ablatio testis, Abwarten, Radio oder Chemotherapie – muss unter Berücksichtigung der Fertilitätsproblematik individuell entschieden werden (14). Die Ablatio testis ist effektiv und sicher, jedoch geht hiermit auch die en-

Tabelle

Vorkommen der testikulären intraepithelialen Neoplasie (TIN) in Risikogruppen für Hodenkrebs und in der Normalbevölkerung

	Anzahl der Studien	Untersuchte Patienten (n)	% TIN
Infertilität	9	9 070	0,74
Maldeszensus testis	8	1 030	2,9
Kontralateral bei Hodentumor	6	3 800	5,4
Im tumortragenden Hoden*	13	1 280	82,4
Gesunde Normalbevölkerung	2	1 750	0,5

\* im scheinbar gesunden Gewebe neben dem Tumor

dokrine Funktion verloren; der Patient benötigt eine lebenslange Testosteronsubstitution. Die lokale Hodenbestrahlung mit 20 Gy hat das Ziel der kompletten Eradikation von TIN unter Erhaltung der endokrinen Leydig-Zellen sowie der äußeren Integrität des Hodens (15). Histologisch findet man dann nur noch Sertoli-Zellen innerhalb der Samenkanälchen sowie Leydig-Zellen im Interstitium (Abbildung 2). Die Radio ist in nahezu 100 Prozent kurativ. Eine Kontrollbiopsie ist nicht erforderlich. Die Hormonproduktion wird von den Leydig-Zellen fortgesetzt. In circa 25 Prozent kommt es jedoch zum substitutionspflichtigen Hypogonadismus. Die Strahlendosis kann wegen schwindender onkologischer Effektivität nicht reduziert werden (16).

Die Radio bewirkt auch die vollständige Sterilität des Patienten. Relativiert wird dieser Schaden jedoch dadurch, dass die Mehrzahl der TIN-Patienten bereits a priori eine schwere Spermatogenesestörung aufweisen (17). Nur sporadisch gibt es TIN-Patienten mit ausreichender Fertilität. Daher sollte im Einzelfall die Familienplanung erörtert werden. Die Tumorgefahr ist trotz TIN niemals unmittelbar. Die definitive Therapie kann gefahrlos verzögert werden zugunsten einer Kryosperma-Deponierung. Diese Maßnahme sollte auch bei Oligozoospermie angestrebt werden, denn durch moderne In-vitro-Konzeptionstechniken ist selbst in diesen Fällen eine Schwangerschaft grundsätzlich realisierbar.

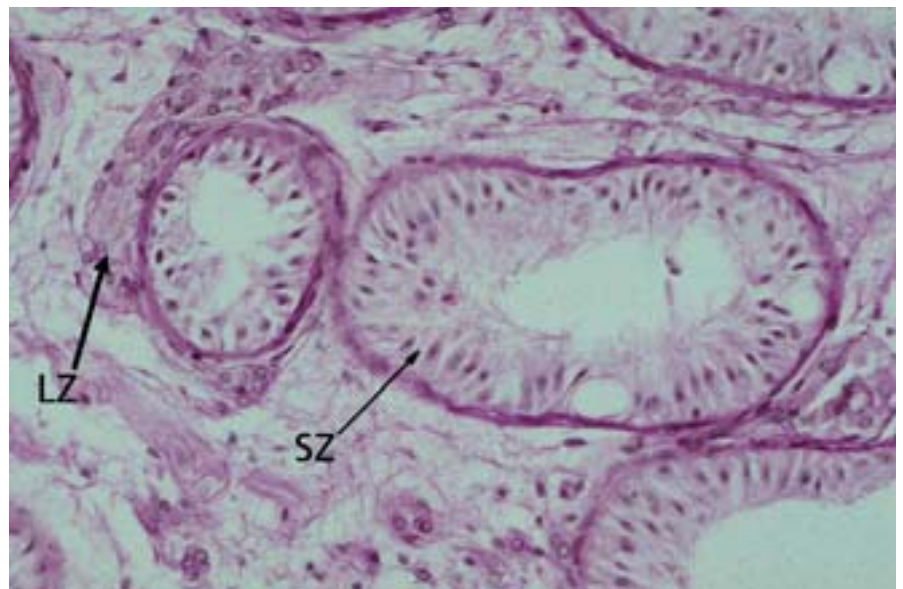


Abbildung 2: Hodenbiopsat, histologischer Schnitt. HE-Färbung: Innerhalb der Samenkanälchen findet man nur Sertoli-Zellen (Pfeil SZ). Im Interstitium sind deutlich erkennbar Nester von Leydig-Zwischenzellen (Pfeil LZ). Original  $\times 100$

Eine abwartende Beobachtungsstrategie ist beim kooperativen Patienten prinzipiell möglich. Da die meisten Keimzelltumoren nicht explosionsartig wachsen, kann bei engen Überwachungsintervallen fast immer eine rechtzeitige Behandlung eingeleitet werden.

Die Chemotherapie der TIN ist wegen der Blut-Hoden-Schranke unzuverlässig. Nach zehn Jahren findet man eine kumulative Rezidivrate von 42 Prozent (18). Nur wenn bei onkologischer Indikation ohnehin chemotherapiert wird, können zusätzliche Maßnahmen unterbleiben. In solchen Fällen sind aber sorgfältige klinische Kontrollen einschließlich einer Kontrollbiopsie erforderlich.

## Fazit

Die Entdeckung der Präkanzerose TIN war ein herausragender Fortschritt im wissenschaftlichen Verständnis der Keimzelltumoren, der erfolgreich in eine Verbesserung der Frühdiagnostik und Frühbehandlung bei Risikopatienten umgesetzt werden konnte.

Manuskript eingereicht: 11. 2. 2005; revidierte Fassung angenommen: 6. 6. 2005

Die Autoren erklären, dass kein Interessenkonflikt im Sinne der Richtlinien des International Committee of Medical Journal Editors besteht.

■ Zitierweise dieses Beitrags:  
Dtsch Arztebl 2005; 102: A 3106–3109 [Heft 45]

## Literatur

- Wittekind C, Loy V: Pathologie und pathomorphologische Diagnostik von Keimzelltumoren des Hodens. *Pathologie* 2001; 22: 316–25.
- Dieckmann KP, Skakkebaek NE: Carcinoma in situ of the testis: A review of biological and clinical features. *Int J Cancer* 1999; 83: 815–22.
- Skakkebaek NE: Possible carcinoma in situ of the testis. *Lancet* 1972; 2: 516–7.
- Eble JN, Sauter G, Epstein JI, Sesterhenn IAE: World health Organization classification of tumours. *Pathology & genetics. Tumours of the urinary system and male genital organs*. Lyon: IARC Press 2004: 217–78.
- Loy V, Dieckmann K-P: Carcinoma in situ of the testis: Intratubular germ cell neoplasia or testicular intraepithelial neoplasia? *Hum Pathol* 1990; 21: 457.
- Winstanley AM, Mikuz G, Debruyne F, Schulman CC, Parkinson MC: Handling and reporting of biopsy and surgical specimens of testicular cancer. *Eur Urol* 2004; 45: 564–73.
- Dieckmann KP, Loy V: False-negative biopsies for the diagnosis of testicular intraepithelial neoplasia (TIN) – an update. *Eur Urol* 2003; 43: 516–521.
- Kliesch S: Diagnostik und Primärtherapie des Hodentumors. *Urologe A* 2004; 43: 1494–9.
- Dieckmann K-P: Die kontralaterale Hodenbiopsie beim Hodentumor – ein Plädoyer dafür. *Urologe A* 2000; 39: 260–6.
- Schmoll HJ, Souchon R, Krege S, Albers P, Beyer J, Kollmannsberger C et al.: European consensus on diagnosis and treatment of germ cell cancer. A report of the European Germ Cell Cancer Consensus Group (EGCCCG). *Ann Oncol* 2004; 15: 1377–99.
- Heidenreich A, Weissbach L, Hörtl W, Albers P, Kliesch S, Köhrmann KU, Dieckmann KP: Organ sparing surgery for malignant germ cell tumors of the testis. *J Urol* 2001; 166: 2161–5.
- Scholz M, Zehender M, Thalmann GN, Borner M, Thoni H, Studer UE: Extragonadal retroperitoneal germ cell tumor: evidence of origin in the testis. *Ann Oncol* 2002; 13: 121–4.
- Eckardstein Sv, Tsakmakidis G, Kamischke A, Rolf C, Nieschlag E: Sonographic testicular microlithiasis as an indicator of premalignant conditions in normal and infertile men. *J Androl* 2001; 22: 818–24.
- Dieckmann K-P, Claßen J, Souchon R, Loy V: Therapie der testikulären intraepithelialen Neoplasie (TIN) – eine Übersicht auf Grundlage der evidenzbasierten Medizin (EBM). *Wien Klin Wochenschr* 2001; 113: 7–14.
- Claßen J, Dieckmann K-P, Loy V, Bamberg M: Die testikuläre intraepitheliale Neoplasie (TIN). Indikation zur Strahlentherapie? *Strahlenther. Onkol* 1998; 174: 173–7.
- Classen J, Dieckmann K-P, Bamberg M, Souchon R, Kliesch S, Kuehn M, Loy V, Group GTCs: Radiotherapy with 16 Gy may fail to eradicate testicular intraepithelial neoplasia: preliminary communication of a dose-reduction trial of the German Testicular Cancer Study Group. *Br J Cancer* 2003; 88: 828–31.
- Petersen PM, Giwercman A, Hansen SW, Berthelsen JG, Daugaard G, Rorth M, Skakkebaek NE: Impaired testicular function in patients with carcinoma-in-situ of the testis. *J Clin Oncol* 1999; 17: 173–9.
- Christensen TB, Daugaard G, Geertsen PF, von der Maa-se H: Effect of chemotherapy on carcinoma in situ of the testis. *Ann Oncol* 1998; 9: 657–60.

Anschrift der Verfasser

**Prof. Dr. med. Klaus-Peter Dieckmann**

Urologische Abteilung  
Albertinen-Krankenhaus  
Süntelstraße 11a, 22457 Hamburg  
E-Mail: dieckmannKP@t-online.de

In der Serie zum Hodentumor sind bisher erschienen:

**Diagnostik des Hodentumors**

Eva Winter et al.  
Dtsch Arztebl 2005; 102: A 3021–3025 [Heft 44]

## MEDIZINGESCHICHTE(N)

AUSGEWÄHLT UND KOMMENTIERT VON H. SCHOTT

## Rheumatismus Symptome

**Zitat:** „Unser Zustand, den man fälschlich Katarrh nennt – der Ausdruck ‘Katarrh’ nämlich bezeichnet seinem Wesen nach den ‘Herabfluß’ vom Kopfe her – wird von anderen besser als ‘rhematismós’ bezeichnet, wie es scheint. [...] Der ganze Körper schmerzt, bei einigen rötet sich das Gesicht; im Bereich der Glieder wütet der Schmerz am meisten, sodaß man auch nicht im mindesten Fuß, Hand oder Finger ohne Schmerzenschrei bewegen kann. [...] Drückt man die Hand an die Teile, so hat man das deutliche Empfinden, – auch wenn man nur ganz leicht anrührt – von einer hitzigen Wärme. Prüft man den Puls, so scheint kein Fieber, oder doch nur wenig, vorhanden zu sein, und doch ist es tatsächlich Fieber, aber kein sehr starkes: sollte es aber stärker werden, so läge in der Tat ein anhaltendes ‘Faulfieber’ vor [1]. Immerhin wird also doch eine hitzige Wärme wahrgenommen und – was zu bemerken ist – die Krankheit durch Purgieren in Bewegung gebracht [2], nach Art der Krankheiten, die in einer Entzündung bestehen. [...] Dasjenige aber, was die Gelenkgicht (arthritis) an irgend einem Gliede ist, genau das ist der Rheumatismus im Gesamtkörper: hinsichtlich Schmerz, Spannung und hitziger ‘Wärmefühlung’. [...] Recht peinvoll sind beide Leiden; aber der gichtische Gelenkschmerz wiederholt sich in bestimmten Perioden und Zeiten. Nicht so unser Rheumatismus, es sei denn bei denen, die in ihrer Lebensweise sündigen.“

Guillaume de Baillou (= Gulielmus Ballonius): Liber de rheumatismo et pleurite dorsali (verfasst 1591; gedruckt Paris 1642). In: Das Rheumabuch des Doctor Ballonius, nach der Rheumaschrift des lateinischen Textes. Deutsch herausgegeben von Walter Ruhmann. Mittenwald 1938, Seite 21 ff. – Baillou (1538–1616) war Mitglied der Pariser Medizinischen Fakultät und befasste sich besonders eingehend mit Fieberkrankheiten und Epidemien. In der zitierten Schrift, die auf seinen Aufzeichnungen von 1591 beruht und erst posthum veröffentlicht wurde, führte er den Begriff des Rheumatismus in die Medizin ein. Er grenzte ihn von der ‘Gicht’ ab und definierte ihn im modernen Sinn als entzündliche Polyarthritis, wobei er an der traditionellen Säftelehre (Humoralpathologie) festhielt. – [1] Fleckfieber, Typhus: nach heutiger Erkenntnis en- oder epidemische Infektionskrankheit durch Salmonella typhi hervorgerufen. [2] Reinigen der Säfte im Sinne der Humoralpathologie durch ausleitende Maßnahmen (Aderlass, Klistiere).