

Serie

Behandlung von Patienten mit metastasierten Hodentumoren

Carsten Bokemeyer¹, Jörg Beyer², Axel Heidenreich³

Zusammenfassung

Hodentumoren gehören zu den häufigsten Krebserkrankungen junger Männer. Bei Patienten mit metastasierter Erkrankung erfolgt zunächst eine Chemotherapie. Vor allem bei Patienten mit Nichtseminomen ist nach der Chemotherapie häufig eine zusätzliche operative Entfernung radiologischer Residuen notwendig (Residualtumorresektion). Selbst bei metastasierter Erkrankung kann so die überwiegende Mehrzahl aller Patienten geheilt werden. Dennoch weist Deutschland gegenüber anderen europäischen Ländern noch eine erhöhte Sterblichkeit bei Patienten mit Hodentumoren auf. Chemotherapien bei Patienten mit metastasierten Hodentumoren, und ganz besonders Residualtumorresektionen, sollten deshalb an spezialisierten, interdisziplinär ausgerichteten Zentren

erfolgen. Die Erfahrung eines Zentrums ist von prognostischer Bedeutung und korreliert mit der Zahl der behandelten Patienten. Europäische Konsensempfehlungen zu Diagnostik und Therapie von Hodentumoren erleichtern die Behandlung.

Schlüsselwörter: Hodenkarzinom, Keimzelltumor, Metastasierung, Zytostatikum, Leitlinie

Summary

Treatment of patients with metastatic germ-cell tumours

Germ-cell tumours are among the most common cancers in young men. Chemotherapy is indicated in patients who present with metastatic disease. Patients with non-seminomas

frequently require additional post-chemotherapy resections of radiologic residual tumours. Even in metastatic disease this leads to the cure in the majority of patients. In Germany there is still an excess mortality in patients with germ-cell tumour as compared to other European countries. Chemotherapy in patients with advanced disease and particularly post-chemotherapy resections of residual tumours require special expertise and should only be performed at designated interdisciplinary cancer centres. Expertise of these centres is an independent prognostic factor and correlates with the number of patients treated. European guidelines on diagnosis and treatment of germ-cell tumours facilitate the treatment.

Key words: testicular cancer, germ-cell tumour, metastasis, cytostatic drug, guideline

Die Chemotherapie von Patienten mit Hodentumoren hat viel von ihrem Schrecken verloren. Fortschritte in der supportiven Therapie haben selbst die meistens notwendige Cisplatin-haltige Kombinationstherapie verträglicher gemacht (4). Dennoch bleibt gerade die Behandlung von Patienten mit weit fortgeschrittenen Tumoren und ungünstiger Prognose bei Diagnosestellung oder von Patienten mit einem Rezidiv eine Herausforderung für Patient und Arzt.

Die Indikationen für eine Chemotherapie und die Auswahl der erforderlichen Medikamente müssen sich am Tumorstadium (*Grafik*) und den ermittelten Risikofaktoren orientieren (*Tabelle 1*) (3, 5). Eine nachfolgende Residualtumorresektion hilft, das histologische Ergebnis zu sichern und therapieresistente Tumoranteile zu entfernen (6, 7). Für jeden Patienten muss die optimale Heilungschance mit der am wenigsten belastenden Therapie erreicht werden. Ein „Zuwenig“ an Therapie mit dem damit verbundenen Rezidivrisiko wäre eben-

so falsch wie ein „Zuviel“ mit den damit assoziierten vermeidbaren Nebenwirkungen und Kosten. Ziel dieses Beitrages ist es, die Behandlung von Patienten mit metastasierten Hodentumoren darzustellen.

Chemotherapie als Primärbehandlung

Patienten mit Seminomen in den fortgeschrittenen Tumorstadien jenseits des Stadiums IIA/B und Patienten mit Nichtseminomen ab dem Stadium IIA/B benötigen mit wenigen Ausnahmen eine primäre Chemotherapie (*Kästen 1 und*

2) (3). Seit Ende der 1980er-Jahre hat sich das klassische PEB-Schema (PEB, Cisplatin, Etoposid, Bleomycin), in einem Therapieintervall von 21 Tagen appliziert, in vielen Studien als die Standardtherapie für Patienten mit metastasierten Hodentumoren bewährt (*Tabelle 2*) (3, 8). Die Zykluszahl richtet sich dabei nach der Prognoseeinschätzung mittels der Klassifikation der IGCCCG (International Germ-Cell Cancer Collaborative Group) (*Tabelle 1*). Die Chemotherapie von Patienten mit Seminomen und Nichtseminomen richtet sich in den metastasierten Tumorstadien vor allem nach dem Risikoprofil des individuellen Patienten und erfordert unterschiedlich viele Therapiezyklen. Eine Mono- oder Kombinationstherapie mit Carboplatin reicht nicht aus. Patienten mit „günstigem“ Risikoprofil nach der IGCCCG-Klassifikation erhalten drei Zyklen PEB, Patienten mit „intermediärem“ und „ungünstigem“ Risikoprofil werden mit vier Zyklen PEB behandelt (3, 5, 8). Nur bei Patienten mit „günstigem“ Risikoprofil können bei einer Kontraindikati-

¹ Klinik für Onkologie und Hämatologie mit den Sektionen Knochenmarktransplantation und Pneumologie, Zentrum Innere Medizin (Direktor: Prof. Dr. med. Carsten Bokemeyer), Universitätsklinik Hamburg

² Klinik für Innere Medizin, Schwerpunkt Hämatologie, Onkologie und Immunologie (Direktor: Prof. Dr. med. Andreas Neubauer), Klinikum der Philipps-Universität, Marburg

³ Bereich Urologische Onkologie (Direktor: Prof. Dr. med. Udo Horst Engelmann), Klinik und Poliklinik für Urologie, Universität zu Köln

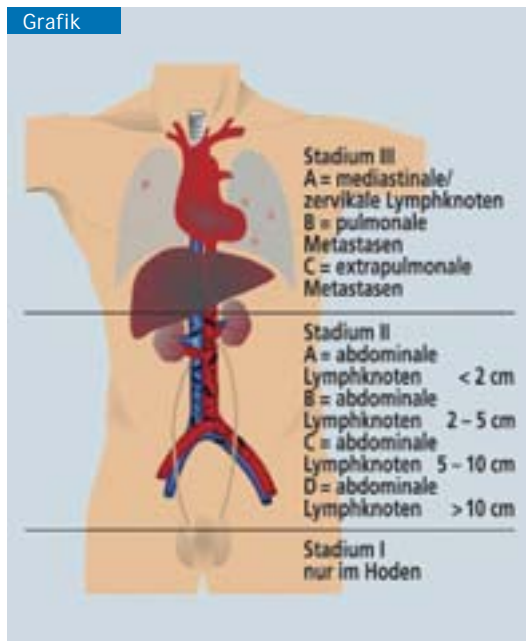
on gegen Bleomycin alternativ vier Zyklen PE (Cisplatin und Etoposid) äquieffektiv eingesetzt werden (3). Bei Patienten mit „intermediärem“ und „ungünstigem“ Risikoprofil ist die Therapie mit vier Zyklen Cisplatin, Etoposid und Ifosfamid (PEI), ebenfalls im Abstand von 21 Tagen appliziert, gleich wirksam wie PEB (Tabelle 2).

Je nach Tumorstadium benötigen Patienten mit Nichtseminomen in circa 15 bis 30 Prozent der Fälle nach der Chemotherapie noch eine Residualtumorresektion (6, 7). Bei Patienten mit Seminomen ist eine Residualtumorresektion zumeist nicht erforderlich.

Es sind viele Modifikationen des klassischen PEB-Schemas untersucht worden, die alle ohne erkennbare Vorteile gegenüber der bereits 1987 publizierten Anwendungsweise sind (8). Dagegen bergen Modifikationen des ursprünglichen Schemas mit Austausch von Substanzen oder Änderung der Dosis beziehungsweise der Applikationsweise das Risiko eines Wirkungsverlustes und sollten daher unterlassen werden. Vor allem Patienten mit ausgedehnt metastasierten Hodentumoren und „ungünstigem“ Risikoprofil nach der IGCCCG-Klassifikation und alle Patienten mit Rezidiv sollten umgehend an ein Zentrum überwiesen werden, das jährlich viele dieser Patienten behandelt. Die Prognose bessert sich hierdurch nachweislich (1, 2). Die Patienten sollten nach Möglichkeit in eine der laufenden Studien eingeschlossen werden, um weitere Therapiefortschritte zu erzielen (www.hodenkrebs.de und www.auo-online.de).

Dosisintensive Therapieverfahren und primäre Hochdosis-Chemotherapie

Aufgrund noch unzufriedenstellender Therapieergebnisse bei Patienten mit weit fortgeschrittener Metastasierung und ungünstiger Prognose – vor allem bei einem primären mediastinalen Keimzelltumor, bei hepatischer und/oder bei zerebraler Metastasierung oder bei sehr stark erhöhten Tumormarkern – wird versucht, durch den Einsatz dosisintensiver Therapien die Prognose dieser Patienten zu verbessern.



Anatomische Stadieneinteilung von Hodentumoren nach der Lugano-Klassifikation. Bei den metastasierten Stadien II und III ist für die Prognoseabschätzung neben der anatomischen Lokalisation der Metastasen die Höhe der Tumormarker relevant (Tabelle 1) (5).

ern. In einer sorgfältig angelegten Matched-pair-Analyse erwies sich eine sequenzielle Hochdosis-Chemotherapie bereits im Rahmen der Primärbehandlung im Vergleich zu einer Standardchemotherapie mit PEI eindeutig als vorteilhaft (9). Die Ergebnisse dieser Analyse müssen jedoch noch in laufenden, randomisierten Studien bestätigt werden, bevor eine primäre Hochdosis-Chemotherapie für diese Patientengruppe allgemein empfohlen werden kann. Alle Patienten mit „ungünstigem“ Risikoprofil und somit ungünstiger Prognose sollten daher in die laufenden Studien zur intensivierten Therapie eingeschlossen werden.

Rezidiv- oder Salvagechemotherapie

Die Begriffe Rezidiv- und Salvagechemotherapie sind Synonyme. Lediglich etwa fünf bis zehn Prozent aller Patienten mit Hodentumoren und etwa 20 bis 30 Prozent der Patienten mit metastasierter Erkrankung bei Diagnosestellung bedürfen zu irgendeinem Zeitpunkt ihrer Erkrankung einer Salvagechemotherapie.

Diese Patienten können in bis zu 50 Prozent der Fälle trotz des Versagens der primären Chirurgie, Strahlen- oder Chemotherapie noch geheilt werden.

Patienten mit einem Rezidiv oder Progress sowie nach alleiniger Operation oder nach einer Strahlentherapie benötigen eine stadiengerechte Chemotherapie entsprechend den Empfehlungen für Patienten bei der Primärdiagnose (3). Bei Patienten mit Progress oder Rezidiv nach vorangegangener Chemotherapie sind zwei Therapiestrategien verfügbar: vier Zyklen einer nochmaligen konventionell dosierten Chemotherapie im Abstand von 21 Tagen, möglicherweise mit neuen Substanzen wie Paclitaxel, oder eine Hochdosis-Chemotherapie. Prognosefaktoren helfen, die optimale Salvagestrategie für Patienten

mit refraktären und rezidierten Hodentumoren festzulegen. Die Therapieentscheidungen bei diesen Patienten sind allerdings komplex. Bei Patienten mit multiplen Rezidiven und platin-refraktärer Erkrankung können auch Substanzen wie Gemcitabin und Oxaliplatin noch wirksam sein und werden in Studien in Kombination getestet. Alle Patienten mit Progress oder Rezidiv nach primärer Chemotherapie sollten daher frühzeitig an einem spezialisierten Zentrum vorgestellt und für eine der laufenden Therapiestudien evaluiert werden.

Resektion von Residualtumoren nach Chemotherapie

Die Resektion aller radiologisch nachweisbaren Residualtumoren (RTR) bei Patienten mit negativen Tumormarkern nach einer primären Chemotherapie stellt einen integralen Bestandteil der multimodalen Therapie fortgeschrittener Hodentumoren dar (3, 6, 7, 10).

Weiterhin kann eine RTR bei Patienten mit Markerplateau nach Chemotherapie oder bei Markerprogress

nach Salvagechemotherapie, bei Vorliegen eines so genannten „growing teratoma“-Syndroms oder eines Spätrezidivs indiziert sein (11, 12).

Residualtumorresektion bei Seminomen

Bei Seminomen hat sich die Indikation für eine RTR in den letzten Jahren deutlich gewandelt. Der Nachweis vitaler Karzinomreste beim Seminom ist abhängig von der Größe des Residualtumors (3, 13). Die Resektion seminomatöser Residualtumoren ist gegenüber der RTR nichtseminomatöser Hodentumoren aufgrund der perivaskulären bindegewebigen Reaktionen deutlich schwieriger und erfordert bei bis zu 38 Prozent der Patienten zusätzliche chirurgische Maßnahmen im Sinne der Resektion von Nachbarorganen und Gefäßstrukturen (14).

Entsprechend den aktuellen Empfehlungen ist deshalb die Indikation zur RTR nur noch bei einem positiven Befund in der Positronenemissionstomographie (PET) circa vier bis sechs Wochen nach Abschluss einer Strahlen- oder Chemotherapie gegeben (15). Ob die RTR das optimale Vorgehen in dieser seltenen klinischen Situation darstellt, ist noch unklar und muss individuell entschieden werden. Eine bioptische Sicherung und conse-

Tabelle 1 Prognoseklassifikation metastasierter Hodentumoren nach IGCCCG (nach 5)		
Günstiges Risikoprofil (ca. 56 % der Patienten)		ca. 90 % Überleben
	Klinik	niedrige Marker
Nichtseminome	gonadaler oder retroperitonealer Primärtumor und „niedrige“ Markerkonstellation und keine extrapulmonalen Organmetastasen	AFP < 1 000 ng/mL HCG < 5 000 U/L LDH < 1,5 x normal
Seminome	jede Primärlokalisation und keine extrapulmonalen Organmetastasen	
Intermediäres Risikoprofil (ca. 28 % der Patienten)		ca. 78 % Überleben
	Klinik	intermediäre Marker
Nichtseminome	gonadaler oder retroperitonealer Primärtumor und „intermediäre“ Markerkonstellation und keine extrapulmonalen Organmetastasen	AFP 1 000–10 000 ng/mL HCG 5 000–50 000 U/L LDH 1,5–10 x normal
Seminome	jede Primärlokalisation und extrapulmonalen Organmetastasen	
Schlechte Prognose (ca. 16 % der Patienten)		ca. 45 % Überleben
	Klinik	hohe Marker
Nichtseminome	mediastinaler Primärtumor oder „hohe“ Markerkonstellation oder extrapulmonale Organmetastasen	AFP > 10 000 ng/mL HCG > 50 000 U/L LDH > 10 x normal
AFP, Alphafetoprotein; hCG, humans Choriongonadotropin; LDH, Laktatdehydrogenase; IGCCCG, Interantional Germ-Cell Cancer Collaborative Group		

kutive Strahlen- oder Chemotherapie wären andere denkbare Optionen. In allen anderen klinischen Situationen, vor allem auch bei negativem Befund der Positronenemissionstomographie, kann auf die RTR beim Seminom, unabhängig von der Größe des Residuums, verzichtet werden. Eine adjuvante Bestrahlung ist nicht indiziert.

Residualtumorresektion bei Nichtseminomen

Bei Nichtseminomen muss die RTR die komplette und radikale Entfernung sämtlicher Tumormassen unter kurativer Intention zum Ziel haben, weil bei etwa 20 bis 40 Prozent der Patienten matures Teratom oder vitales Karzinom nachweisbar ist (3, 16). Lediglich durch die komplette operative Resektion kann geklärt werden, ob weitere therapeutische Schritte, zum Beispiel im Sinne einer additiven Chemotherapie, notwendig sind. Die Indikation zur Resektion von retroperitonealen und viszeralen Residualtumoren ist unabhängig von deren Größe (3, 7, 10). Selbst bei Residualtumoren von 1 bis 2 cm findet man bei bis zu einem Drittel der Patienten Anteile eines matures Teratoms oder vitalen Karzinoms. Eine verzögerte RTR erst bei dokumentiertem Tumorwachstum ist nicht ratsam und vermindert die kurativen Chancen erheblich.

Operationsstrategie

Die RTR, insbesondere bei komplexen Konstellationen im Retroperitoneum, bei Residuen im Retrokrural-

Kasten 1

Chemotherapieoptionen bei Seminomen

- Stadium I: 1 x Carboplatin AUC 7 oder 2 x Carboplatin AUC 5–6
- Stadium IIA/B: 3 x PEB oder 4 x PE*1
- ab Stadium IIC: 3 x PEB oder 4 x PE („günstiges“ Risiko gemäß IGCCCG)
4 x PEB oder 4 x PEI („intermediäres“ Risiko nach IGCCCG)
- Rezidive*2: 4 x PEI, VeIP oder TIP, alternativ Hochdosis-Chemotherapie*3

Berechnung der Dosis gemäß AUC nach Calvert:
absolute Dosis in mg = gewünschte AUC x (glomeruläre Filtrationsrate + 25)

*1 nur bei Kontraindikationen gegen eine Bestrahlung
*2 nur Rezidive nach Chemotherapie; Rezidive nach „watch and wait“ werden analog der Strategien bei primär metastasierten Tumorstadien behandelt
*3 Hochdosis-Chemotherapie bei ungünstigen Prognosefaktoren im Rezidiv
PEB, Cisplatin, Etoposid, Bleomycin; PE, Cisplatin, Etoposid; PEI, Cisplatin, Etoposid, Ifosfamid; VeIP, Cisplatin, Ifosfamid, Vinblastin; TIP, Cisplatin, Ifosfamid, Paclitaxel; AUC, „area under the curve“; IGCCCG, International Germ-Cell Cancer Collaborative Group

Kasten 2

Chemotherapieoptionen bei Nichtseminomen

- Stadium I: 2 × PEB*¹
- Stadium IIA/B: 3 × PEB *^{2,3}
- ab Stadium IIC: 3 × PEB oder 4 × PE („günstiges“ Risikoprofil)*³
4 × PEB oder 4 × PEI („intermediäres“ oder „ungünstiges“ Risikoprofil),
alternativ Hochdosis-Chemotherapie
- Rezidive: 4 × PEI, VeIP oder TIP, alternativ Hochdosis-Chemotherapie*⁴

*¹ nur bei Patienten mit vaskulärer Invasion im Primärtumor bzw. bei Patienten ohne vaskuläre Invasion aber Kontraindikationen gegen eine Surveillance-Strategie

*² bei Patienten im Stadium IIA mit negativen Markern zunächst „watch and wait“; Chemotherapie erst bei Markeranstieg bzw. Nachweis eines vitalen, undifferenzierten Tumors bei der retroperitonealen Lymphadenektomie

*³ jeweils gefolgt von der Resektion aller radiologisch nachweisbaren Residuen nach Abschluss der Chemotherapie

*⁴ Hochdosis-Chemotherapie bei ungünstigen Prognosefaktoren im Rezidiv
PEB, Cisplatin, Etoposid, Bleomycin; PE, Cisplatin, Etoposid; PEI, Cisplatin, Etoposid, Ifosfamid; VeIP, Cisplatin, Ifosfamid, Vinblastin; TIP, Cisplatin, Ifosfamid, Paclitaxel

raum sowie bei synchronem Vorkommen lymphonodulärer und viszeraler Residualtumoren, erfordert spezielle Kenntnisse der Anatomie sowie der Operationsstrategie und sollte deshalb an den spezialisierten Zentren erfolgen, an denen dieser komplexe Eingriff zur Routine geworden ist (3, 10).

Dies gilt insbesondere für Zweiteingriffe nach vorangegangener retroperitonealer Lymphadenektomie, die eine erhebliche Herausforderung darstellen und sowohl mit einer höheren Morbidität und Mortalität verbunden sind als auch mit einem höheren Risiko inkompletter, das heißt nicht kurativer Resektionen (17). Retrokrurale oder suprahiläre Residuen können ebenso wie ipsilaterale mediastinale oder basale pulmonale Metastasen über einen thorakoabdominalen Zugang in einer Sitzung reseziert werden und dürfen keinesfalls aufgrund vermeintlicher operationstechnischer Schwierigkeiten in situ belassen werden.

Circa sechs bis zehn Prozent der Patienten weisen eine Beteiligung der Vena cava inferior und etwa zwei Prozent eine Beteiligung der Aorta abdominalis auf. Diese Befunde erfordern eine Resektion der V. cava inferior oder der Cavawand, weil bei ungefähr zwei Drittel der Patienten ein vitales Karzinom oder matures Teratom in den infiltrierenden Tumormassen nachweis-

bar ist (6). Eine komplette oder partielle Resektion der Aorta abdominalis ist meistens bei Patienten mit einer Infiltration der Adventitia vorzunehmen.

Bei multilokulären Residuen muss derzeit die ein- oder zweizeitige Resektion aller Residuen empfohlen werden, da diskordante histologische Befunde bei 30 bis 35 Prozent der Patienten diagnostiziert werden (3, 16, 18). Nur wenn der pathohistologische Befund primär resezierter Residuen Narbe und Nekrose zeigt, stellt eine

regelmäßige Nachsorge der Befunde eine alternative Strategie dar.

Eine hohe Heilungsrate mit alleiniger Resektion kann bei einer Narbe/Nekrose und maturem Teratom im Resektat erzielt werden. Das Vorgehen bei einem vitalen Karzinom oder immaturren Teratom oder einem Teratom mit maligner Transformation wird kontrovers diskutiert, weil eine Verbesserung des tumorspezifischen Überlebens durch eine adjuvante Therapie bisher nicht zweifelsfrei dokumentiert werden konnte (19). Wenn der Anteil vitaler Karzinomzellen jedoch mehr als zehn Prozent beträgt oder eine komplette Resektion des Befundes fraglich ist, kann die Heilungsrate wahrscheinlich durch eine adjuvante Chemotherapie, bestehend aus zwei Zyklen einer Cisplatin-haltigen Chemotherapie, verbessert werden.

Die Prognose ist jedoch deutlich schlechter, wenn Residualtumoren nach Salvagechemotherapie noch vitale oder undifferenzierte Karzinomzellen enthalten.

Hier hat sich eine adjuvante Chemotherapie nicht positiv auf die Verbesserung des tumorspezifischen Überlebens ausgewirkt, sodass in dieser seltenen Situation keine generelle Indikation für eine adjuvante Therapie besteht (3).

Tabelle 2

Konventionell dosierte Schemata für die primäre Chemotherapie

Therapie-schemata	Akronym	Anwendung	Wieder-holung	Zykluszahl
Cisplatin Etoposid Bleomycin	PEB	20 mg/m ² Tag 1–5 100 mg/m ² Tag 1–5 30 mg absolut Tag 1, 8, 15	21 Tage* ¹	3–4 Zyklen* ^{2,3}
Cisplatin Etoposid	PE	20 mg/m ² Tag 1–5 100 mg/m ² Tag 1–5	21 Tage* ¹	4 Zyklen* ²
Cisplatin Etoposid Ifosfamid	PEI	20 mg/m ² Tag 1–5 75 mg/m ² Tag 1–5 1,2 g/m ² Tag 1–5	21 Tage* ¹	3–4 Zyklen* ^{2,3}
Cisplatin Vinblastin Ifosfamid	VeIP	20 mg/m ² Tag 1–5 0,11 mg/kg Tag 1+2 1,2 g/m ² Tag 1–5	21 Tage* ¹	4 Zyklen* ²
Paclitaxel Ifosfamid Cisplatin	TIP	175–250 mg/m ² Tag 1 1,2 g/m ² Tag 2–6 20 mg/m ² Tag 2–6	21 Tage* ¹	4 Zyklen* ²

*¹ Therapieintervall und *² Zykluszahl sind prognostisch bedeutsam; *³ Anzahl der Zyklen ist abhängig von der Prognoseeinteilung nach der International Germ-Cell Cancer Collaborative Group

Weitere Einsatzgebiete der Residualtumorresektion

Etwa 25 Prozent der Patienten mit fehlender Normalisierung der Tumormarker oder mit Markerprogress nach Salvagechemotherapie können langfristig von der Resektion metastatischer Läsionen unter der Voraussetzung profitieren, dass alle Tumoren unabhängig von ihrer Lokalisation komplett resektabel sind (11, 18). Spätrezidive, moderat erhöhte AFP-Serumspiegel und vornehmlich retroperitoneal lokalisierte Metastasen stellen hierfür günstige Prognosefaktoren dar (12).

Patienten mit Spätrezidiv, das definitionsgemäß mehr als zwei Jahre nach abgeschlossener Primärtherapie auftritt, profitieren häufig von einer sofortigen Resektion. Bei Spätrezidiven, die häufig chemoresistent sind und in der überwiegenden Mehrzahl matures Teratom oder sekundär entdifferenzierte Tumorhistologien aufweisen, kann durch eine komplette operative Sanierung der Befunde – durchaus mit En-bloc-Resektion benachbarter Organe – noch eine Heilungsrate von bis zu 40 Prozent erzielt werden (12).

Palliative Chemotherapie

Ungefähr fünf Prozent aller Patienten mit Hodentumoren und 10 bis 15 Prozent der Patienten mit metastasierter Erkrankung sprechen ungenügend auf die verfügbaren kurativen Therapien an und können trotz optimaler Behandlung nicht geheilt werden (3). Dennoch profitieren diese Patienten trotz zumeist sehr ausgedehnter Vorbehandlungen von einer palliativen Chemotherapie.

Oral einzunehmendes Etoposid, Gemcitabin, Paclitaxel und Oxaliplatin können alleine oder in Kombination bei Patienten mit refraktären Hodentumoren palliativ wirksam sein. Die Auswahl der palliativen Behandlung richtet sich dabei wesentlich nach Art und Umfang der Vortherapie, den aktuellen tumorbedingten Beschwerden sowie dem klinischen Allgemein-

zustand des Patienten und muss individuell entschieden werden. Für diese Patienten existieren klinische Studienprotokolle, in denen neue Therapiekonzepte evaluiert werden (www.hodenkrebs.de und www.auo-online.de).

Manuskript eingereicht: 11. 2. 2005, revidierte Fassung angenommen: 28. 6. 2005

Prof. Bokemeyer wurde bei Studien zur Chemotherapie von Keimzelltumoren von Amgen, Bristol-Myers Squibb und Sanofi-Aventis unterstützt. Priv.-Doz. Beyer hat mithilfe von Amgen Studien zur Hochdosis-Chemotherapie durchgeführt. Prof. Heidenreich erklärt, dass kein Interessenkonflikt im Sinne der Richtlinien des International Committee of Medical Journal Editors besteht.

■ Zitierweise dieses Beitrags:
Dtsch Arztebl 2005; 102: A 3271–3275 [Heft 47]

Literatur

- Albers P, Dommer K, Müller SC: Hodentumoren. Todesfälle und Rezidive nach inadäquater Therapie. *Urologe A* 1998; 37: 625–8.
- Collette L, Sylvester RJ, Stenning SP et al.: Impact of the treating institution on survival of patients with „poor prognosis“ metastatic nonseminoma. *J Natl Cancer Inst* 1999; 91: 839–46.
- Schmoll HJ, Souchon R, Krega S et al.: European consensus on diagnosis and treatment of germ cell cancer: a report of the European Germ Cell Cancer Consensus Group (EGCCCG). *Ann Oncol* 2004; 15: 1377–99.
- Link H, Bokemeyer C, Feyer P, Hrsg.: Supportivtherapie bei malignen Erkrankungen. Köln: Deutscher Ärzte-Verlag 2005.
- International Germ Cell Cancer Collaborative Group: International germ cell consensus classification: a prognostic factor-based staging system for metastatic germ cell cancers. *J Clin Oncol* 1997; 15: 594–603.
- Donohue JP, Leibovitch I, Foster RS: Integration of surgery and systemic therapy: results and principles of integration. *Semin Urol Oncol* 1998; 16: 65–71.
- Oldenburg J, Alfsen GC, Lien HH, Aass N, Waehre H, Fossa SD: Postchemotherapy retroperitoneal surgery remains necessary in patients with nonseminomatous testicular cancer and minimal residual tumor masses. *J Clin Oncol* 2003; 21: 3310–7.
- Williams SD, Birch R, Einhorn LH, Irwin L, Greco FA, Loehrer PJ: Treatment of disseminated germ cell tumors with cisplatin, bleomycin and either vinblastine or etoposide. *N Engl J Med* 1987; 316: 1435–40.
- Bokemeyer C, Kollmannsberger C, Meisner C et al.: First-line high-dose chemotherapy compared with standard-dose PEB/VIP chemotherapy in patients with advanced germ cell tumors: a multivariate and matched-pair analysis. *J Clin Oncol* 1999; 17: 3450–6.
- Heidenreich A, Krega S, Flaßhove M: Interdisziplinäre Kooperation in der Therapie von komplexen Patienten mit fortgeschrittenem testikulärem Keimzelltumor. *Urologe A* 2004; 43: 1521–30.
- Albers P, Ganz A, Hannig E et al.: Salvage surgery of chemorefractory germ cell tumors with elevated tumor markers. *J Urol* 2000; 164: 381–4.

- Kuczyk MA, Bokemeyer C, Kollmannsberger C et al.: Late relapse after treatment for nonseminomatous germ cell tumors according to a single center based experience. *World J Urol* 2004; 22: 55–9.
- Flechon A, Bompas E, Biron P, Droz JP: Management of post-chemotherapy residual masses in advanced seminoma. *J Urol* 2002; 168: 1975–9.
- Mosharafa AA, Foster RS, Leibovich BC, Bihrl R, Johnson C, Donohue JP: Is post-chemotherapy resection of seminomatous elements associated with higher acute morbidity? *J Urol* 2003; 169: 2126–8.
- De Santis M, Becherer A, Bokemeyer C et al.: Predictive impact of 2-18fluoro-D-glucose positron emission tomography is a reliable predictor for viable tumor in postchemotherapy seminoma: an update of the prospective multicentric SEMPET trial. *J Clin Oncol* 2004; 22: 1034–9.
- Albers P, Weissbach L, Krega S et al.: Prediction of necrosis after chemotherapy of advanced germ cell tumors: results of a prospective multicenter trial of the German Testicular Cancer Study Group. *J Urol* 2004; 171: 1835–8.
- Heidenreich A, Ohlmann CH, Hegele A, Beyer J: Repeat retroperitoneal lymphadenectomy in advanced testicular cancer. *Eur Urol* 2005; 47: 64–71.
- Rick O, Bokemeyer C, Weinknecht S et al.: Residual tumor resection after high-dose chemotherapy in patients with relapsed or refractory germ cell cancer. *J Clin Oncol* 2004; 22: 3713–9.
- Fizazi K, Tjulandin S, Salvioni R et al.: Viable malignant cells after primary chemotherapy for disseminated nonseminomatous germ cell tumors: prognostic factors and role of postsurgical chemotherapy – results from an international study. *J Clin Oncol* 2001; 19: 2647–57.

Anschrift für die Verfasser:

Prof. Dr. med. Carsten Bokemeyer
Klinik für Onkologie, Hämatologie
mit den Sektionen Knochenmarktransplantation
und Pneumologie
Zentrum Innere Medizin
Universitätsklinik Hamburg Eppendorf
Martinistraße 52
20246 Hamburg
E-Mail: c.bokemeyer@uke.uni-hamburg.de

In der Serie zum Hodentumor sind bisher erschienen:

Diagnostik des Hodentumors
Winter E et al.
Dtsch Arztebl 2005; 102: A 3021–3025 [Heft 44]

Präkanzerose der Hodentumoren: Testikuläre intraepitheliale Neoplasie
Dieckmann, KP et al.
Dtsch Arztebl 2005; 102: A 3106–3109 [Heft 45]

Behandlung von nicht und mäßig metastasierten Hodentumoren
Krega, S et al.
Dtsch Arztebl 2005; 102: A 3191–3194 [Heft 46]